

Cancer i Øjenregionen



Øjenforeningen



VÆRN OM SYNET

Særtryk af artikler trykt i VÆRN OM SYNET - som udgives af Øjenforeningen - i 2001

Indhold	Side
Cancer i øjenlågene	3
Ondartede tumorer i øjets ydre	6
Ondartede svulster i øjets indre	9
Ondartede svulster i øjenhulen	12

Artiklerne er skrevet af:

Professor, overlæge, dr.med. Jan Ulrik Prause
Øjenklinikken, Rigshospitalet og Øjenpatologisk Institut

Afdelingslæge, dr.med. Peter Bjerre Toft
Øjenklinikken, Rigshospitalet

Forskningsprofessor, overlæge, dr.med. Peter Koch Jensen
Øjenklinikken, Rigshospitalet

Lektor, dr.med. Steffen Heegaard
Øjenpatologisk Institut

Øjenforeningen



VÆRN OM SYNET

Ny Kongensgade 20 · 1557 København V
Telefon 3369 1100 · Telefax 3369 1101 · vos@vos.dk · www.vos.dk

Cancer i øjenregionen, 1

De fleste mennesker associerer ikke cancer og øjne med hinanden. Dette skyldes dels, at der er få egentlige cancer typer, som rammer øjet, dels at disse sygdomme er relativt sjældne. Betragter man ikke bare øjet, men hele øjenregionen, bliver billedet et noget andet. Cancer i og på øjenlåg er ikke helt sjældne.

Primære ondartede svulster i øjet og øjenhulen udgør andre grupper, hvilket også er tilfældet for cancermetastaser til de samme områder. Gennem de sidste 15 år er der sket væsentlige ændringer i vores forståelse og diagnose af disse forskelligartede cancer typer, og en tilsvarende positiv udvikling er sket i deres behandling.

Det er med baggrund i dette forhold, at vi har fundet det nyttigt i en serie på fire artikler, at beskrive den moderne diagnostik og behandling af øjenregionens cancerformer.

Herved håber vi at reducere frygten for disse sygdomme. Vi håber samtidig at øge forståelsen for og opmærksomheden på deres eksistens, således at patienter og læger bliver fortsat bedre til tidlig henvendelse ved mistanke om cancer. Hurtig og tidlig indsats er fortsat blandt de bedste forudsætninger for helbredelse. I denne første artikel vil vi behandle det ydre øjes cancerformer.

Cancer i øjenlågene

Det store flertal af knaster, vorter og svulster på øjenlågene er godartede. De tiltager i antal med alderen, og kan blive til gene både på grund af et skæmmende udseende og på grund af en uheldig placering i øjenlågskanten,

som kan give anledning til synsforstyrrelser, hængende øjenlåg og irriteret rødt øje. Mange af disse svulster er forårsaget af virus, og de kan fjernes ved en lille operation i lokalbedøvelse. Andre godartede knuder skyldes vækst af kirtelvæv, blodkar, nervevæv og skønhedspletter (Fig. 1). Der findes dog en række ondartede svulster på og i øjenlågene. For det store flertal af disse gælder det imidlertid også, at de kan kureres fuldstændigt, dersom diagnose og behandling iværksættes i tide.

Basalcellekarcinom

Basalcellekarcinomet er langt det hyppigste (90%) af de ondartede svulster i øjenlågene. Det udvikles fra celler i overhuden og sidder i mere end halvdelen af tilfældene på nedre øjenlåg. Svulsten udvikler sig langsomt, over år, og spreder sig modsat de andre ondartede svulster aldrig ved udsæd, metastaser, men kun ved direkte vækst ind i naboområderne. Den hyppigste form er en afrundet knude i huden med en voldformet rand og en central fordybning, som kan indeholde et sår eller forhornede skorper (Fig. 2). Svulsten har en tendens til at vokse sammen med de dybere dele af huden, og eventuelt ned til sener og knogler i dybden, hvilket kan gøre behandlingen besværlig. En anden form af basalcellekarcinom er mere flad og infiltrerende i sin vækstform, den såkaldte morpheatype; denne type er lumsk og kan en sjælden gang nå at vokse så langt ind i øjenhulen, at øjet må fjernes.

Basalcellekarcinom rammer hyppigt de 50 - 80 årige. Det kan ses hos yngre, og kan så være led i det såkaldte Gorlin-Goltz syndrom, som er arveligt,



Af professor, overlæge, dr.med. Jan Ulrik Prause Øjenklinikken, Rigshospitalet og Øjenpatologisk Institut

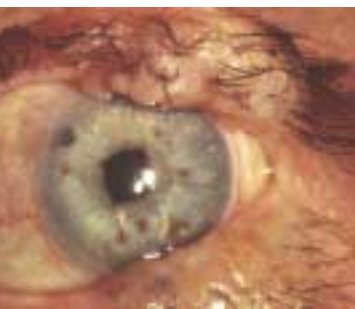

Fig. 1

Medfødt nævus på sammenstødsstedet mellem nedre og øvre øjenlåg "kissing nevus".

og som blandt andet er karakteristisk ved, at patienterne har mange basalcellekarcinomer specielt i ansigtet. Mindre end 1 % af patienter med basalcellekarcinom har dog syndromet. Basalcellekarcinom på øjenlågene kan behandles både med stråler og med kirurgisk fjernelse. Før behandling vil øjenlågen ofte sikre sin diagnose ved at tage en lille vævsprøve. Den tages i lokalbedøvelse og er kun en lille hudkile på 1/2 cm, og normalt er det ikke nødvendigt at sy efter vævsprøven. Når svaret fra patologen foreligger, kan behandlingen iværksættes. Ved de mindre tumorer er det ofte hensynet til det nærliggende øje og tåreveje, der afgør valget mellem kirurgi og stråler. Ved større svulster er kirurgi med efterfølgende rekonstruktiv plastik nødvendig. Ved de sjældne store og dybtvoksende svulster kan indvækst ses til kæbehulen, næsen og eventuelt til kraniets indre.

Pladecellekarcinom

Denne tumorform rammer også ældre. Den er i en del tilfælde udviklet i relation til mere godartede lokaliserede forhorninger, som typisk dannes i ansigtet og på hænderne, hvor der gennem mange år har været stor udsættelse for sollys. Svulsterne udgår fra overhudens forhornede celler og vokser noget hurtigere end basalcellekarcinomet. Svulsterne kan have forskelligt udseende, fra flade brune skorper, over forhornede og skorpedækkede knuder, til blødende skorpedækkede sår med vævstab.

Diagnose og behandling ligner meget, hvad der er beskrevet for basalcellekarcinom. Oftest må den kirurgiske behandling suppleres med strålebehandling, og i

avancerede tilfælde med indvækst til øjenhulen, næsen og hjernebassen, kan der også gives kemoterapi. Pladecellekarcinomet udgør kun ca. 5% af alle øjenlågenes cancerformer, men har desværre en tendens til at sprede sig langs nerver og kar, og kan også sætte metastaser til lymfeknuderne.

Meibomske karcinom

De Meibomske kirtler ligger i øjenlågenes indre, og er et af de vigtigste kirtelsystemer i øjenlågene. Cancer i disse kirtler og i de øvrige kirtler i øjenlågenes hud er adenokarcinomer. De er alle sjældne, rammer voksne og ældre, og det meibomske karcinom er den eneste tumorform, som ses så hyppigt, at den skal nærmere omtales her. Svulsten vokser over mange måneder inde i øjenlåget. Den ses derfor oftest i begyndelsen som en rød knude i øjenlågs-kanten strækkende sig ind på indersiden af øjenlåget (Fig. 3). Den mistolkes derfor ikke helt sjældent i begyndelsen for at være et bygkorn. Et bygkorn som ikke svinder ved klassisk behandling, og/eller ikke ser typisk ud, når det skæres, skal derfor lede til biopsi, specielt ved recidiv. En særlig uheldig variant af sygdommen spreder sig langs overfladen hen over øjenlågenes inderside, over øjeæblet og eventuelt til huden. Denne spredning ligner den, man ser ved kræft i brystvorten, og den har da også betegnelse herefter: Pagetoid spredning. Meibomsk karcinom og den godartede variant sebaceøst adenom er ofte associeret med den arvelige lidelse Muir-Torre syndrom.

Behandlingen af de afgrænsede svulster er kirurgisk fjernelse med tilhøren-

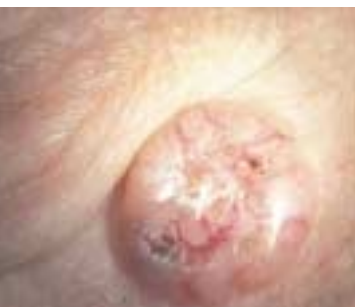

Fig. 2 Basalcellekarcinom.

de kirurgisk rekonstruktion af øjenlåget. Ved den pagetoide spredning kræves som regel fjernelse af øje og tilhørende slimhinde og væv fra øjenhulens forreste del. Tumor kan også sidde på caruncle, den lille røde klat i øjenkrogen mod næsen, som er resten af det tredje øjenlåg, som mange dyrearter har bevaret veludviklet.

Maligne pigmenterede svulster

Skønhedspletter og fregner har vi alle, og de er ikke sjældne på øjenlågene. De medfødte skønhedspletter, nævi, ankommer i fosterlivet til øjenlågene på et tidspunkt, hvor de er lukket sammen. En skønhedsplet kan lande i midten, og efter at øjenlågene deler sig, kan skønhedspletten derfor optræde som en spejling mellem øvre og nedre øjenlåg "kissing nevus" (Fig. 1). Nævi og fregner er godartede, men ondartede pigmenterede svulster kan udgå herfra eller opstå spontant - maligne melanomer. Disse udgør ca. 1% af alle ondartede øjenlågssvulster. De kan findes i alle aldersklasser, men er hyppigst hos voksne. De vokser ret hurtigt, er næsten altid meget mørke og har oftest sår på overfladen (Fig. 4).

Behandlingen er en specialopgave, og omhandler såvel kirurgisk fjernelse som efterfølgende behandling med frysning eventuelt suppleret med speciel strålebehandling.

Blandt de mange øvrige, og i alle tilfælde meget sjældne ondartede svulster på øjenlågene, skal nævnes:

Merkelcellekarcinomet, lymfomer og leukæmi samt metastaser.

Merkelcellekarcinomet er udgået fra specielle celler tilhørende sansesystemet i øjenlågets hud. De sidder oftest på det øvre øjenlåg hos ældre men-

sker. De vokser hurtigt som en glat kirsebærlignende svulst. De kræver en hurtig diagnose efterfulgt af bred kirurgisk fjernelse og omhyggelig efterbehandling ofte i form af supplerende bestråling. Svulsten ledte tidligere til recidiv og eventuelt død, men kan i dag helbredes.

Lymfomer og leukæmiske infiltrater

er svulster i de hvide blodlegemer. De kan sidde i øjenlågene som led i tilsvarende primære svulster i øjenhulen, og vil blive behandlet nærmere i den sidste artikel. De svulster, som sidder i øjenlågene, skal altid undersøges med en vævsprøve, og et fund af maligne celler skal lede til en undersøgelse af hele patienten for i tide at finde en eventuel systemisk udbredelse.

Metastaser kan sidde i øjenlågene, men er hyppigere i øjenhulen og i øjets årehinde. De vokser generelt hurtigt og er normalt knudeformede. Ofte har man kendskab til, at patienten har eller har haft en anden cancer, men biopsi er normalt nødvendig for at tilrettelægge den rette behandling, som, afhængig af celleformen, kan være kirurgisk fjernelse, strålebehandling eller kemoterapi.

Det skal atter fremhæves, at de fleste svulster i øjenlågene er godartede, at de ondartede helt overvejende er af typen basalcellekarcinom, som kan helbredes, og at det i dag næsten kun er i de få tilfælde, hvor svulsten er del af en udbredt cancersygdom, at lidelsen er livstruende. Derfor skal alle personer, som udvikler svulster på øjenlågene i tide og i tryghed gå til deres øjenlæge for at få den rette og effektive behandling.

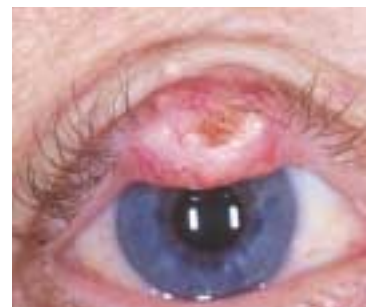

Fig. 3
Meibomsk karcinom.

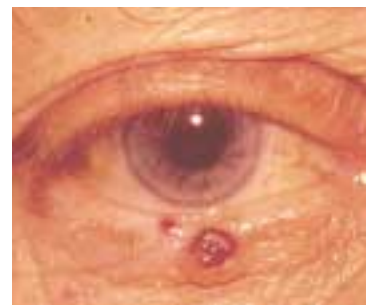

Fig. 4
Malignt melanom.

Cancer i øjenregionen, 2

Ondartede tumorer i øjets ydre - conjunctiva og cornea



Professor, overlæge,
dr.med. Jan Ulrik Prause,
Øjenklinikken, Rigshospitalet
og Øjenpatologisk Institut



og afdelingslæge, dr. med.
Peter Bjerre Toft,
Øjenklinikken,
Rigshospitalet

Ved øjets ydre forstås i denne artikel øjets slimhinde - kaldet bindehinde eller conjunctiva, det underliggende bindevæv samt hornhinden - cornea. Conjunctiva beklæder øjenlågenes inderside og dækker øjeæblets forreste yderside sammen med cornea. Cornea er blodtom og indeholder normalt ikke betændelsesceller. Cornea lever sit eget liv lidt uafhængigt af resten af kroppen, ganske som vore tænder. Conjunctiva er derimod rigeligt forsynet med blodkar og virker med sine mange lymfecellehobe som en del af kroppens immunologiske forsvar mod omverdenen, ligesom mandlerne og polypperne. Conjunctiva er en aktiv medspiller i kroppens liv og afspejler, hvad der sker heri. Disse forhold har betydning for udviklingen og spredningen af ondartede svulster på øjets yderside. Opdager man en svulst på ydersiden af øjet, er det almindeligvis en godartet lidelse, men det er altid nødvendigt hurtigt at få den rigtige diagnose. Som det fremgår nedenfor, kan næsten alle ondartede svulster i conjunctiva og cornea behandles og almindeligvis helbredes.

Cornea

Cornea kan have mange forskellige svulstlignende forandringer. De fleste skyldes arvæv og indvækst af godartede svulster fra conjunctiva, og de viser sig som uklare, hvidlige til lyserøde svulster i kanten af hornhinden. Skønhedspletter - nævi - fra den del af conjunctiva, som ligger ved kanten af cornea, kan sende skyer af overfladisk beliggende, brune celler ind over cornea. Dette kan genere synet, hvorfor nævi ved corneas kant ofte skal fjernes, ikke bare af kosmetiske årsager. Ondartede svulster i cornea er meget sjældne og skyldes næsten altid indvækst fra conjunctiva. Pladecellecarcinom i cornea antages at kunne stamme direkte fra cornea. Svulsten viser sig som en lille, grå til

lyserød, perlemorsglinsende, uregelmæssig knude på forsiden af cornea. Den vokser frem i løbet af måneder og giver grusfornemmelse og sløret syn. Ondartede svulster holder sig til corneas overflade, og de kan derfor normalt fjernes kirurgisk uden væsentlig skade på øjet. Der skal oftest gives supplerende behandling i form af bestråling eller frysning.

Conjunctiva

Godartede tumorer, så som vorter og nævi, er ikke ualmindelige i conjunctiva, men de tilsvarende ondartede tumorer: carcinomer og melanomer er sjældne. Conjunctiva er desuden sæde for lymfomer og leukæmiske infiltrater (celleansamlinger i forbindelse med blodkræft) samt andre metastaser fra ondartede svulster i kroppen.

Pladecellecarcinom

Svulsten udvikles fra cellerne i conjunctiva. Disse har en evne til at danne forhorning, ganske som på øjenlågshuden. Dette giver svulsten et tørt, perlemorsskinnende udseende (Fig. 1). De

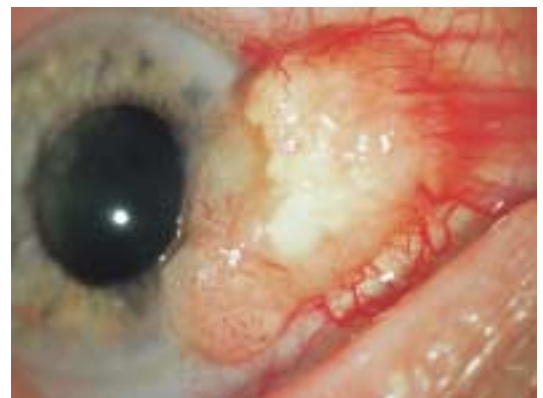

Fig. 1
Pladecellecarcinom i conjunctiva med begyndende indvækst over cornea.

maligne celler dannes i selve epitelet fra forstadier. Tilstedeværelsen af cancerforstadier i epitelet kaldes atypi. Cancercellerne kan forblive i epitelet en periode. Senere vokser de ned i det

underliggende bindevæv. Herfra kan cellerne sprede sig ved indvækst til øjenhulen, og med lymfen til andre dele af kroppen. Denne sidste spredning er dog sjælden og optræder først efter års sygdom.

Pladecellecarcinomet behandles kirurgisk efterfulgt af strålebehandling. Forstadierne kan behandles med frysning. I de sidste år er der på enkelte internationale centre og på Rigshospitalet i Danmark taget en ny effektiv behandling i brug. Forstadier, flade svulster samt tykke svulster, der er gjort tynde ved kirurgi, kan med succes behandles med kemoterapi i form af øjendråber. Metoden er effektiv mod svulster i det ydre øje, og giver kun få gener i form af rødme og svie. Generne forsvinder, når behandlingen er afsluttet, og giver ingen bivirkninger i kroppen (tab af hår, træthed, diarré). Behandlingen kræver friskt fremstillede kemoterapeutiske dråber, som gives dagligt. Der dryppes fire gange om dagen i de fem hverdage i tre uger i træk. Patienter, der bor langt fra behandlingsstedet, indlogeres normalt på patienthotellet.

Primær erhvervet melanose

De fleste nordboer har ikke brune pletter eller skjolder i conjunctiva, som ses tydeligt mod den underliggende hvide senehinde - sclera. De mere pigmenterede medlemmer af den hvide race og mennesker af mere pigmenterede racer har imidlertid ofte brune pletter og flader i conjunctiva. Disse racebetingede forandringer er altid godartede. Mennesker med lys hud, lys hårfarve og blå øjne har en øget tendens til at udvikle abnorme brune pletter og skjolder i conjunctiva - de såkaldt erhvervede melanoser (Fig. 2). Ved mikroskopi kan man hos nogle finde forstadier til cancer. Man taler da om atypi. En tredjedel af patienter med erhvervet melanose med atypi vil i løbet af

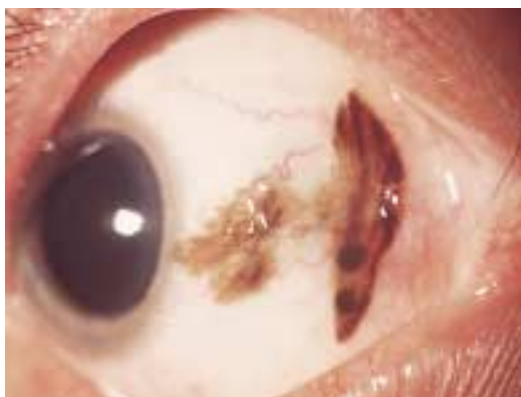

Fig. 2
Erhvervet melanose.

mange år udvikle små knuder af egentlig modermærkekræft - malignt melanom - i deres melanotiske conjunctiva. Erhvervet melanose med atypi er en sjælden tilstand, som udvikles hos mindre end 10 patienter om året i Danmark. Tilstanden optræder som regel først midt i voksenalderen, og de få, som udvikler egentligt malignt melanom, gør det først efter mange år i en høj alder.

Gennem de sidste mange år har man udviklet en række behandlinger, som kan benyttes hos patienter med erhvervet melanose med atypi. Det drejer sig om frysning af slimhinden med kraftig kulde, om strontiumpladebestråling og om øjendråbebehandling med kemoterapi. Denne sidste behandling er den samme, som den, der er beskrevet ovenfor under pladecellecarcinom. Frysebehandlingen foretages ambulant og kan gentages flere gange. Den skal ofte gentages med et års mellemrum. Strontiumbehandling udføres i sværere tilfælde og kan almindeligvis kun gives én gang. Med disse behandlinger kan øjet normalt bevares, synet beholdes, og tidspunktet for udvikling af malignt melanom og efterfølgende metastasering udskydes så mange år, at patienten oplever et fuldt liv og dør med og ikke af sygdommen.

Malignt melanom

Denne svulst, som på dansk ofte

benævnes modermærkekræft, kan, som ovenfor beskrevet, dannes i en melanose. En del dannes desuden i nævi, og enkelte optræder uden forstadier. Modsat forholdene i huden, hvor man ved, at solbadning og anden ultraviolet lyspåvirkning giver risiko for malignt melanom, kender man ikke nogen disponerende faktorer til malignt melanom i conjunctiva. Svulsten rammer normalt voksne. Den viser sig som en hurtigt voksende brun knude, hvortil der løber blodfyldte kar (Fig. 3).

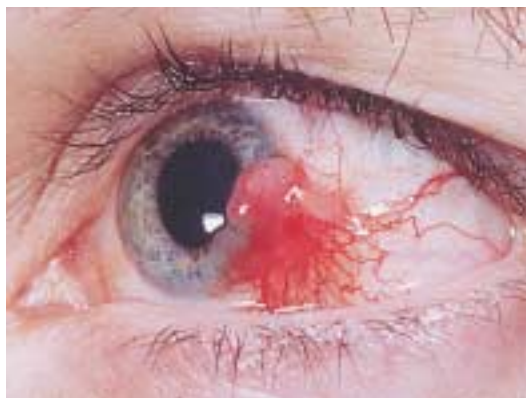

Fig. 3
Malignt melanom i conjunctiva.

Behandlingen er kirurgisk fjernelse med specialteknik for at hindre spredning. Der foretages omhyggelig frysebehandling af det område, hvori tumor sad, og af de tilgrænsende områder. Maligne melanomer, som optræder enkeltvis uden forudgået melanose, kan helbredes med den rette teknik. Melanomer i melanoser behandles som beskrevet ovenfor.

Lymfomer og leukæmier

er svulster udviklet i de hvide blodlegemer. De kan sidde i conjunctiva som det eneste sted eller være led i tilsvarende primære svulster i øjenhulen eller i resten af kroppen. I conjunctiva ligner de laksefarvede puder under slimhinden (Fig. 4). De er smerteløse, vokser langsomt og

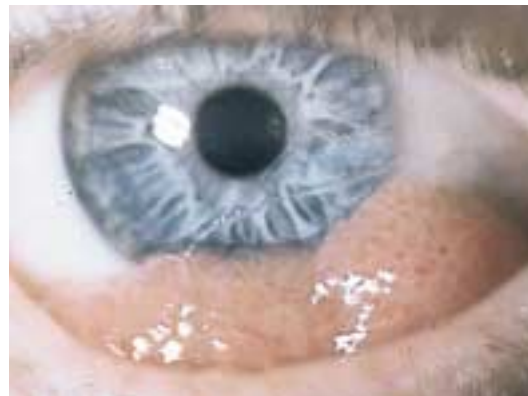

Fig. 4
Malignt lymfom i conjunctiva ses som en laksefarvet pude af væv under conjunctiva.

findes hyppigst hos ældre. Diagnosen stilles ved biopsi, som gøres enkelt i lokalbedøvelse med efterfølgende mikroskopi. Fund af maligne celler skal lede til en undersøgelse af hele patienten for i tide at finde en eventuel udbredelse til hele kroppen. I tilfælde med lokaliseret sygdom kan denne kureres med strålebehandling.

Metastaser

findes under slimhindens overflade, vokser hurtigt og er normalt knudeformede. Man har ofte kendskab til, at patienten har eller har haft en anden cancer, men biopsi er normalt nødvendig for at tilrettelægge den rette behandling. Afhængig af celleformen kan kirurgisk fjernelse, strålebehandling eller kemoterapi tages i anvendelse.

Det skal atter fremhæves, at de fleste svulster i conjunctiva og cornea er godartede. De fleste af de ondartede kan helbredes. Enkelte maligne melanomer vil efter adskillige tiår kunne udvikle sig livstruende trods moderne terapi. I få tilfælde er svulsten en del af en udbredt cancersygdom. Derfor skal alle personer, som udvikler svulster i det ydre øje i tide gå til deres øjenlæge for at få den rette og effektive behandling.

Cancer i øjenregionen, 3

Ondartede svulster i øjets indre

Svulster forekommer sjældent i øjets indre. Egentlig godartede svulster optræder kun i ganske få tilfælde om året, når skønhedspletter i regnbuehinden, strålelegemet og årehinden ikke medregnes. Der findes en lang række ondartede svulster i det indre øje, men de fleste af disse er også meget sjældne og optræder årligt kun enkeltvis i Danmark. I praksis omfatter de ondartede svulster i det indre øje tre typer: retinoblastomer i nethinden, maligne melanomer og metastaser overvejende i årehinden. Tilsammen udgør disse svulster noget over hundrede nye tilfælde årligt.

Symptomer og diagnostik

Vækst af en svulst i øjets indre giver i starten ingen symptomer eller tegn. Der udløses ingen smerte ved svulstens vækst, men efterhånden skubbes nethinden af, og der dannes en nethindeløsning. Dette opleves af patienten som en synsnedsættelse, som oftest rammer en del af synsfeltet. Sidder svulsten i regnbuehinden, kan den ses med det blotte øje (Fig. 1), og i visse tilfælde kan man også se en svulst i årehinden som en skygge i pupillen (Fig. 4). Almindeligvis kan øjenlægen se nethindeløsningen og den underliggende svulst ved at se ind gennem den udvidede pupil med et øjenspejl (oftalmoskop). Med kontrastundersøgelse kan man se svulstens blodkar, og med ultralydsundersøgelse – en slags ekkolod af øjet – kan svulstens størrelse og nærmere placering bedømmes (Fig. 5).

Disse undersøgelser suppleres med skanning med røntgenstråler og radiobølger. Er man stadig i tvivl om svulstens karakter, kan undersøgelserne suppleres med en vævsprøve, som tages under fuld bedøvelse med en teknik, som er udviklet på Rigshospitalets Øjenklinik. Den videre behandling afhænger af svulstens placering, dens type, størrelse og eventuelle spredning

uden for øjet. Nedenfor beskrives forholdene ved maligne melanomer og metastaser i øjet.

Behandlingen af retinoblastom er i Danmark centraliseret til Øjenafdelingen på Århus Kommunehospital. Retinoblastom opstår hos ca. 5 børn årligt og er i cirka halvdelen af tilfældene arveligt betinget.

Maligne melanomer i øjets indre

Skønhedspletter findes først og fremmest på huden, men ses også i øjets indre. Hyppigst findes de som brune pletter på regnbuehinden, men kan også findes i strålelegemet og i årehinden. Skønhedspletterne i øjets indre kan blive ondartede, men det skyldes ikke en påvirkning af ultraviolet lys. Man kender ikke årsagen til udvikling af skønhedspletkræft – malignt melanom - i øjet. Antallet har holdt sig konstant lige under 50 tilfælde årligt gennem de sidste mange år. Heraf får 5 – 10 personer melanomer i regnbuehinden, medens de

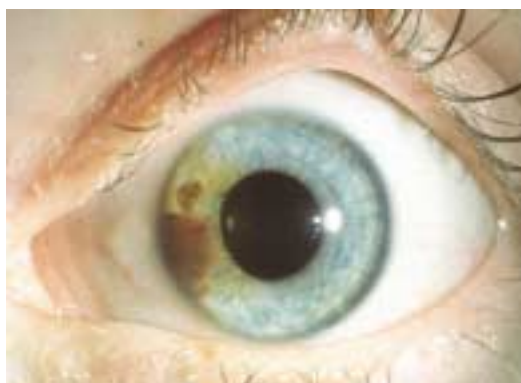

Fig. 1
Malignt melanom i regnbuehinden.

øvrige udvikles i strålelegemet og specielt i årehinden.

Behandlingen af maligne melanomer er i dag centraliseret. Hovedparten af de maligne melanomer behandles som landsfunktion på Øjenklinikken, Rigshospitalet, hvor de mere specialiserede behandlingstilbud er samlet. Omkring 1/5



Af professor, overlæge, dr.med. Jan Ulrik Prause, Øjenklinikken, Rigshospitalet og Øjenpatologisk Institut



og forskningsprofessor, overlæge, dr.med. Peter Koch Jensen, Øjenklinikken, Rigshospitalet

af de årlige tilfælde behandles på Øjenafdelingen, Århus Kommunehospital.

Melanom i regnbuehinden - irismelanom

Et irismelanom udvikler sig over mange år fra en skønhedsplet på regnbuehindens overflade. Patienten vil typisk kunne opleve, hvorledes den brune farve på skønhedspletten ændres, grænserne bliver uskarpe, og pupillen bliver trukket lidt skæv (Fig. 1). Ved ultralydsmikroskopi kan man se, hvorledes svulsten sidder på regnbuehindens forside (Fig. 3) og eventuelt strækker sig ud i vinklen mellem hornhinden og regnbuehinden. Herved hæmmes afløbet fra øjet på langt sigt, og der opstår grøn stær, synstab og smerte. Almindeligvis opdages svulsten dog i tide, inden der er opstået grøn stær, og inden svulsten fylder mere end 1/4 af omkredsen. I disse tilfælde fjernes svulsten ved en operation, som efterlader et hul i regnbuehinden (Fig. 2), men som bevarer øjet og synet.

Maligne melanomer i regnbuehinden er nok ondartede, men de vokser meget langsomt og spreder sig kun yderst sjældent udenfor øjet, hvorfor man almindeligvis kan helbrede patienterne fuldstændigt.

Melanomer i strålelegemet og årehinden

Melanomer i strålelegemet og årehinden vokser frem i løbet af adskillige måneder. Når de opdages, vil deres størrelse ofte afhænge af, hvor de har siddet i øjet. Svulster nær øjets synscenter, den gule plet, opdages hurtigt og medens de er små. Svulster i og lige bag strålelegemet kan ikke opdages af patienten selv og når derfor at blive ret store. Bliver et malignt melanom ikke behandlet, vil det vokse gennem nethinden, senehinden og ind i synsnerven. Over mange måneder vil

dette føre til blindhed, grøn stær og stærke smerter. Samtidig vil det medføre spredning af canceren til resten af kroppen, først og fremmest til leveren. Behandling er derfor nødvendig, så snart diagnosen er stillet.

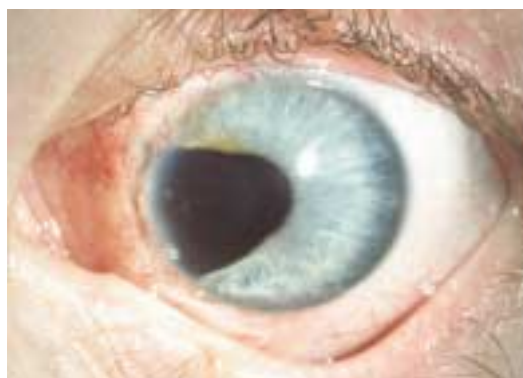

Fig. 2

Samme øje efter fjernelse af svulsten. Der er efterladt lidt misfarvet, men godartet væv ved kanten af hullet. Synet er fuldt bevaret.

Før i tiden var den eneste behandling at fjerne øjet. Det gøres stadig i de få tilfælde, hvor svulsten er stor, hvor der er kommet tryk på øjet, og hvor synet er forsvundet. I de fleste tilfælde kan man imidlertid tilbyde en øjenbevarende behandling.

På Rigshospitalet tilbydes flere forskellige behandlinger. Strålebehandling gives direkte på øjet, hvorved resten af kroppen beskyttes mod stråling. Strålekilden er en metalskål, som sys direkte på øjet ud for svulsten. Ved små svulster er skålens inderside dækket af en blanding af stofferne Ruthenium og Rhodium. Ved større svulster benyttes 125-jod-isotopen. Metalskålen sidder i et vist antal dage, hvor patienten kan være udskrevet og hjemme. Herefter fjernes den atter. Denne behandling kan suppleres med laserbehandling, som gives ambulat. Ved at belyse svulsten gennem pupillen med et særligt laserlys, opvarmes den til over 45°C. Denne "pasteurisering" dræber cancercellerne.

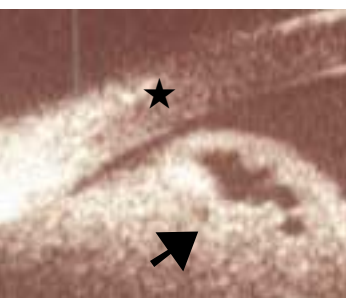


Fig. 3

Ultralydsmikroskopi af svulst i regnbuehinden (pil). Der er et hulrum i svulsten, og den når næsten til bagsiden af hornhinden (stjerne).

På få centre i udlandet foretages bestråling udefra med særligt fokuserede foton- og partikelstråler. Delvist eksperimentelle, kirurgiske behandlinger tilbydes på andre udvalgte steder i Europa. Her fjernes svulsterne fra årehinden enten ved en operation udefra gennem senehinden, eller indefra gennem et hul i nethinden. De kirurgiske teknikker er endnu ikke fuldt gennemprøvede og er derfor ikke indført her i landet, men vi samarbejder med alle centrene og henviser de få patienter, som ikke kan behandles effektivt med de metoder, som vi for tiden benytter her i landet.

Når svulsten er dræbt, følges patienten gennem mindst 5 år for at sikre effekten af behandlingen, for eventuelt at supplere behandlingen og for at forebygge komplikationer på resten af øjet.

En mindre del af patienterne får desværre stadig spredning til resten af kroppen – metastaser. Det sker på trods af, at man ved den indledende undersøgelse og behandling ikke har kunnet påvise metastaser. Det skyldes, at man kun kan påvise metastaser større end 1/2 cm. Melanommetastaser kan desuden skjule sig i op til over 40 år, før de opdages. Har patienten udviklet metastaser, kan der i dag ikke tilbydes nogen effektiv terapi. Imidlertid sker der heldigvis en meget stor forskning på dette område.

I Danmark har vi været engageret i arbejdet fra starten af med en særlig øjencancer-gruppe, som er en del af det europæiske cancersamarbejde. For tiden ledes arbejdet af en dansker (Jan U. Prause). I løbet af det kommende år forventer vi at kunne tilbyde en forebyggende vaccinationsbehandling til patienter med særlig risiko for at udvikle metastaser, og en kemoterapeutisk behandling til de patienter, der har udviklet metastaser. Forhåbentlig vil dette lede til

en fortsat fremgang i overlevelsen og bedring af livskvaliteten hos patienter med malignt melanom i øjet.

Metastaser i øjet fra cancer andet sted i kroppen

Personer, som lider af cancer udenfor øjenregionen, og som udvikler metastaser, kan opleve at synet går ned på et eller begge øjne. Det kan skyldes, at en eller flere metastaser har dannet sig i årehinden. Øjet er ganske vist lille i forhold til resten af kroppen, men årehinden er den del af kroppen, som relativt har den kraftigste blodgennemstrømning. Metastaser er derfor ikke ukendte. Når symptomerne opstår, kender man almindeligvis den grundlæggende cancer, men i nogle tilfælde er øjensymptomerne de første. Når diagnosen er stillet ved hjælp af de samme teknikker, som anvendes ved melanom, kan patienten tilbydes en behandling, som oftest vil bedre synet igen. Behandlingen er almindeligvis bestråling udefra. Bivirkningerne er beskedne og som regel kun rødme og ømhed af huden omkring det bestrålede øje. Blindhed på grund af metastaser til øjnene hos den meget syge cancerpatient med begrænset livslængde, bør derfor ikke accepteres som en uundgåelig konsekvens, men skal udløse en øjenundersøgelse og behandling. Det må være et mål, at alle døende cancerpatienter kan se dem, de tager afsked med.

Gennem de sidste tiår har behandlingen af cancer i øjets indre ændret sig dramatisk. Overlevelsen er blevet forbedret, og de fleste øjne bliver nu bevaret. I de kommende år bliver opgaven at mindske faren for metastaser. Det skal ske ved en forbedring af den forebyggende behandling, dels i form af en endnu tidligere diagnostik, dels ved en effektiv supplerende behandling, når diagnosen er stillet.

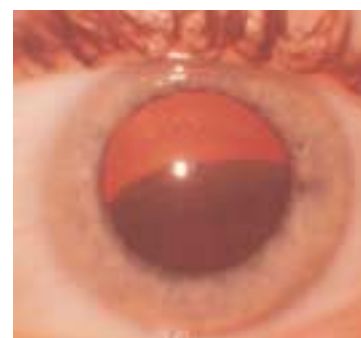

Fig. 4
Svulst i årehinden set gennem den udvidede pupil. Den ses som en skygge mod den røde nethinde.

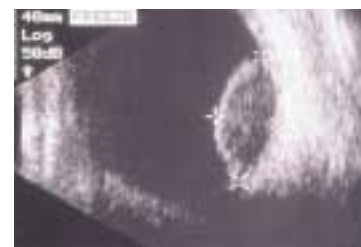

Fig. 5
Ultralydsbillede af malignt melanom i øjets inde. Svulsten stikker ind i øjet fra årehinden.

Cancer i øjenregionen, 4

Ondartede svulster i øjenhulen



Af professor, overlæge, dr.med. Jan Ulrik Prause, Øjenklinikken, Rigshospitalet og Øjenpatologisk Institut



og lektor, dr.med. Steffen Heegaard, Øjenpatologisk Institut.

Svulster optræder også i øjenhulen. Der findes årligt ca. 80 nye tilfælde i Danmark. De fleste er godartede, men de kræver ofte behandling fordi de ved deres vækst giver synsforstyrrelser og kosmetiske gener. Omkring en fjerdedel af svulsterne er ondartede og det er dem, der er emnet for denne artikel. Øjenhulen kan sammenlignes med en pyramide (Fig. 1). Spidsen peger indad og igennem spidsen går synsnerven bagud til hjernen. De fire sider i pyramiden er lavet af knogler og adskiller øjenhulen fra kæbehulen, den store tyggemuskel, hjernen og næsen. Øjenhulen indeholder foruden øjet og tårekirtlen også muskler til at bevæge øjet og øjenlågene samt blodkar, nerver, bindevæv og fedt. Fedtet virker som en beskyttende støddæmper for øjet. Hvert af disse væv kan danne ondartede svulster, men øjenhulen kan desuden være sæde for metastaser og for indvækst af svulster fra de tilgrænsende områder. Hver for sig er de enkelte typer ondartede svulster sjældne og de kræver derfor speciel undersøgelse og behandling.

Symptomer og diagnostik

Vækst af en svulst i øjenhulen giver sjældent anledning til smerter eller rødme, men fordi øjenhulens vægge er stive, kan svulsten kun skaffe sig plads ved at skubbe øjet fremad. Det udstående øje kommer til at se stirrende ud, fordi øjenlågene ikke dækker så meget af øjet, som de gør på den raske side (Fig. 2). I sværere tilfælde kan øjet ikke lukkes helt ved søvn, og der opstår udtørring af hornhinden og betændelse. Patienten kan desuden komme til at se dobbelt og hvis svulsten presser på synsnerven, kan synet forringes.

Almindeligvis kan øjenlægen se, hvor meget øjet er presset ud og måle eventuelle forstyrrelser i øjenbevægelserne. I visse tilfælde kan man

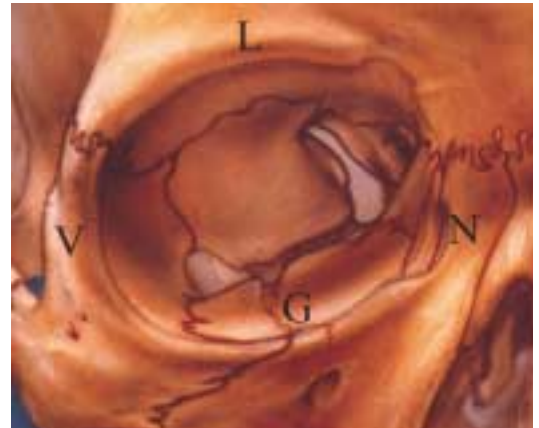


Fig. 1
Tegning af øjenhulens vægge set forfra. L = loftet, N = væg mod næsen, G = gulvet ned mod kæbehulen, V = væggen mod tyggemusklen.

mærke den forreste del af en svulst gennem øjenlågene, eller man kan mærke, hvorledes det syge øje ikke længere kan presses nogle millimeter ind i øjenhulen, uden der føles modstand i øjenhulen.

Patienter med mistanke om svulster i øjenhulen henvises til en øjenafdeling for at klarlægge diagnosen. I de fleste tilfælde skyldes mistanken heldigvis enten en godartet svulst, en betændelsesagtig opsvulmning af øjenmusklerne, som følge af en syg skjoldbruskkirtel – Basedows sygdom – eller en betændelse i tårekirtlen. Den almindelige øjenundersøgelse suppleres derfor med en medicinsk vurdering af hele kroppen, og der foretages en række specielle skanninger af øjenhulen. Med ultralyd kan man fastslå musklernes størrelse og svulsters placering, størrelse og indre opbygning kan fastlægges. Med røntgen- og magnetradiobølgeskanning kan den nærmere relation til øjet, synsnerven og de øvrige væv i øjenhulen fastlægges (Fig. 2). Er der tvivl om svulstens karakter, kan man desuden i en række tilfælde, hvor man ikke frygter spredning, udtage en vævsprøve fra svulsten.

De fleste ondartede svulster fra øjenhulens væv behandles kirurgisk enten forfra gennem øjenlågene eller fra ydersiden. Svulster nær synsnerven fjernes gennem den forreste del af hjerne-kassen i samarbejde med neurokirurger. Den kirurgiske behandling skal ofte suppleres med strålebehandling og/eller kemoterapi. Dette er almindeligvis tilfældet, hvis svulsten er en metastase fra et andet sted i kroppen.

Alder

De fleste svulster er som nævnt godartede, både hos børn og hos voksne. Men såvel de godartede som de ondartede optræder med meget forskellig indbyrdes hyppighed hos børn og voksne. De væsentligste ondartede svulster vil derfor blive omtalt, hvor de optræder hyppigst.

Børn

Godartede svulster er ikke helt sjældne hos børn. Hyppigst er det cyster på størrelse med en ært eller et kirsebær. Cysterne er hule blærer dannet af primitivt hud, som er blevet "glemt" i øjenhulen under ansigtets dannelse i fosterlivet. I sjældne tilfælde kan disse cyster indeholde væv fra andre dele af kroppen. Cysterne fjernes kirurgisk uden andre gener end bedøvelsen og et lille ar, som forsvinder.

Ondartede svulster er yderst sjældne. Det drejer sig om metastaser fra *leukæmi* (kræft i de hvide blodlegemer), fra *neuroblastom* (en primitiv nervecellesvulst) eller fra andre kræfttyper i kroppen. Svulsten kan også stamme fra musklerne i øjenhulen, et såkaldt *rhabdomyosarkom*. Alle ondartede svulster i barnets øjenhule vokser hurtigt frem over dage til få uger. De kan derfor give både rødme, hævelse og smerte, og kan forveksles med infektion. Behandlingen er akut indlæggelse på sygehus med øjenonkologisk og bør-

neonkologisk ekspertise. En onkologisk afdeling beskæftiger sig med kræftsygdomme og deres behandling.

Diagnosen skal stilles i løbet af ganske få døgn, og den relevante behandling i form af kirurgi, kemoterapi og eventuel strålebehandling skal påbegyndes. I Danmark har en sådan ekspertise været samlet på Rigshospitalet i mere end 15 år, og tidligere tiders tragiske forløb med en forsinket diagnose er nu afløst af helbredelse for næsten alle børn.

Voksne

Hos voksne er de almindeligste godartede svulster dannet af blodkar, cyster

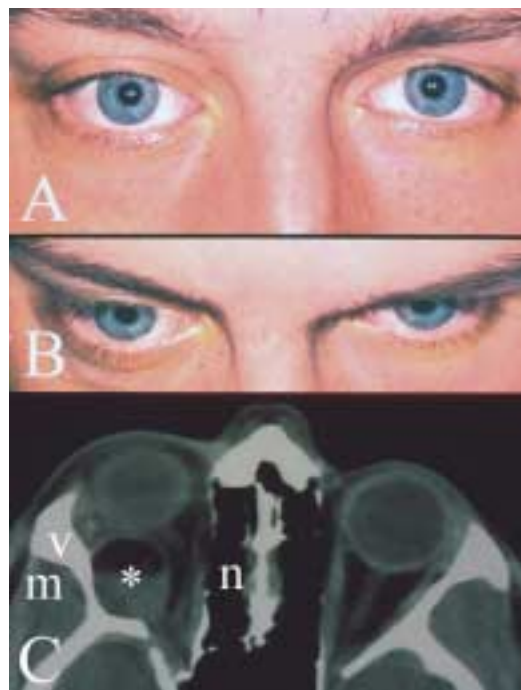


Fig. 2

Udstående højre øje på grund af cyste i øjenhulens inderste del.

A: Patienten set forfra. Bemærk at der ses meget mere af "det hvide" i højre øje end på den raske side.

B: Patienten ses skråt fra oven. Nu kan det udstående øje lettere ses.

C: CT-skanningsbillede viser cysten (*) med væskespejl, næsens hulrum (n) og knoglevæggen (v) mod tyggemusklens (m).

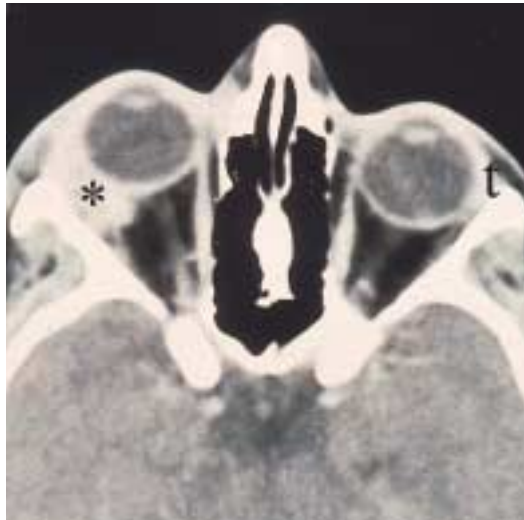


Fig. 3
CT-skanningsbillede af øjne og øjenhuler. Der ses en svulst i tårekirtlen (*). Til sammenligning er den normale tårekirtel på den modsatte side også mærket (t).

eller betændelsesagtige knuder af hvide blodlegemer. Desuden optræder en særlig, i starten godartet, svulst i tårekirtlen *Blandingstumoren*. Når den opdages skal den fjernes fuldstændigt og i et ubrudt stykke, fordi det har vist sig, at efterladt væv vil fortsætte med at vokse og vil udvikle sig til kræft. Tårekirtlen er også et sted, hvor ondartede svulster kan udvikle sig direkte (Fig. 3).

Kræft i tårekirtlen er svær at behandle, fordi kræftcellerne har en tendens til at vokse ud af kirtlen som mikroskopiske strenge langs nerver og blodkar. Den kirurgiske fjernelse skal derfor normalt følges op af en strålebehandling, som kan give langvarige gener i form af skrumpning af øjenlågshuden og grå stær. Desuden lider alle patienterne af tørt øje på den behandlede side, fordi kirtlen er fjernet. Patienterne skal derfor gennem hele livet dryppe hyppigt med kunstige tårer. På Rigshospitalets

øjenklinik har vi igennem mange år kunnet mildne disse gener ved at transplantere små stykker spytkirtel op til øjet, men denne behandling kan desværre endnu kun lindre og ikke helbrede det tørre øje.

Lymfom og leukæmi optræder også i den voksne øjenhule. De kan opstå direkte i øjenhulen, eller sprede sig dertil fra andre steder i kroppen. Hos børn, hvor lymfom og leukæmi i øjenhulen som omtalt vokser meget hurtigt, vokser de almindeligvis langsomt hos voksne. De er også ret fredelige og behandles effektivt med bestråling.

Metastaser, det vil sige spredning via blodbanen til øjenhulen af kræftceller fra en svulst udenfor øjenhulen, forekommer ikke helt sjældent.

Almindeligvis kender man på spredningstidspunktet den oprindelige svulst. Men det kan forekomme, at svulsten i øjenhulen er første symptom, ligesom det sker, at man tror, at den oprindelige svulst er kureret. En omhyggelig udredning er derfor altid nødvendig.

Gennem de sidste ti år har behandlingen af såvel ondartede som godartede svulster i øjenhulen ændret sig.

Fremkomsten af de moderne skanningemetoder har gjort diagnostikken meget sikrere, og brugen af moderne kirurgiske teknikker og samarbejdet mellem øjenkirurger, neurokirurger og hovedhalskirurger har medført en tidligere og bedre behandling. I et land af Danmarks størrelse er det fortsat nødvendigt at samle behandlingen af øjenhulens svulster i et center for øjenonkologi. Herved sikres ikke blot den aktuelle, nødvendige, lægefaglige kvalitet, men også den fremtidige rekruttering og uddannelse af øjenlæger med subspecialisering i onkologi.

Ønsker du at bevare muligheden for at se dette?



Foto: Bert Wiklund

Vort syn giver os adgang til de største, de smukkeste og de mest bevægende øjeblikke i vort liv. Det ved de fleste – men hvor vigtigt synet er for den enkelte forstås måske først den dag, hvor en synstruende sygdom melder sig i al sin alvor.

Det er derfor vigtigt, at vi hver især er opmærksomme på synsændringer i så god tid, at øjenlægen kan nå at foretage et indgreb, der sikrer bevarelsen af synet.

Men der forekommer desværre øjensygdomme, som er uhelbredelige. Der ydes en stor forskningsindsats til bekæmpelse af øjensygdomme for vore skattekroner, men midlerne rækker slet ikke til behovet.

Øjenforeningen Værn om Synet har derfor siden 1982 ydet støtte til yderligere forskning til bekæmpelse af synstruende sygdomme ved årlige donationer på ca. 3,5 mio. kr. fra private fonde, arv og gaver samt tips- og lottomidler.

Vis os din sympati for denne indsats ved at blive støttemedlem – det koster kun 75 kr. for et år – det har godt 6.000 valgt at gøre – men vi beder om, at mange flere slutter op – også dig!

Ring venligst på telefon 33 69 11 00 eller send e-mail til: vos@vos.dk

Øjenforeningen



VÆRN OM SYNET